Lane Medical Library
1891

Ueber

Risse des Sphincter iridis und der Chorioidea.

Inaugural-Dissertation

zur

Erlangung der Doctorwürde in der Medicin und Chirurgie

welche

mit Genehmigung der hohen medicinischen Fakultät

der

vereinigten Friedrichs-Universität Halle-Wittenberg

zugleich mit den Thesen

Montag, den 19. Januar 1891 Vormittags 10 Uhr

öffentlich verteidigen wird

Emil Pohlenz

aus Hänchen bei Cottbus.

Referent: Herr Geheimrat Prof. Dr. **Graefe.**

Opponenten:

Herr **Dressler**, Dr. med.

Herr **Zander**, Cursist.

VEREIN für NATURKUNDE CASSEL

Halle a. S.,

Buchdruck und Autographie von Gustav Schröter.

1891.

Digitized by the Internet Archive
in 2026

https://archive.org/details/IA40153703_0095

Seiner teuren Mutter

in Liebe und Dankbarkeit

gewidmet.

Von ebenso grossem theoretischem Interesse wie von praktischer Wichtigkeit nicht nur für den Ophthalmologen sondern auch für den praktischen Arzt sind die Contusionen des Bulbus mit ihren Folgen. Ihre Kenntniss ist heutzutage besonders wichtig, weil der Arzt nicht selten in die Lage kommt, als Sachverständiger sein Gutachten über sie abzugeben, auf welches sich dann die Entscheidung gründet, ob und in welcher Höhe dem Verletzten Schadenersatz zu bewilligen sei.

Während man nun bei manchen Verletzungen nicht imstande ist, mit Sicherheit Simulation auszuschliessen, zeigen gerade die Contusionen des Bulbus in den allermeisten Fällen so charakteristische, teilweise geradezu pathognostische objective Befunde, dass aus diesen allein ohne Befragen des Betroffenen ein sicheres Urteil gefällt werden kann. Finden wir bei einem Kranken eine Iridodialyse oder Sphincterrisse oder die bekannten bogenförmigen Chorioidealrupturen, so können wir mit Sicherheit aussagen, dass dieselben durch Einwirkung stumpfer Gewalt entstanden sein müssen. Oft wird die Bestimmtheit des Urteils noch dadurch erhöht, dass sich mehr als eines dieser Kennzeichen gleichzeitig finden.

Es ist aber ausserordentlich wichtig, in diesen Fällen ein sicheres Gutachten abgeben zu können, weil diese Verletzungen häufig zu nicht unbedeutenden Sehstörungen führen, die sich an der Hand der objectiven Befunde erklären, ohne die Kenntnis derselben aber leicht den Verdacht der Simulation oder doch der Aggravation entstehen lassen. In dieser Beziehung ist es von grossem Wert, die centralen macularen, ganz umschriebenen, oft nur sehr schwer auffindbaren Chorioidealrupturen zu kennen, durch

welche ein Auge für jede feinere Arbeit untauglich werden kann. Nicht minder wichtig ist die Kenntnis der Gesichtsfeldsbeschränkungen, die infolge dieser Verletzungen nicht selten auftreten, und auf welche bisher noch viel zu wenig geachtet worden ist.

Auch von den charakteristischen objectiven Kennzeichen sind einzelne noch recht wenig gewürdigt worden.

Über die Sphincterrisse hat Franke*) eine Arbeit veröffentlicht, in welcher er den 12 von ihm in der Literatur gefundenen Fällen einen neuen, von ihm beobachteten hinzufügt. Nach dieser Arbeit und in anbetracht des Umstandes, dass über diesen Gegenstand nur sehr wenige Veröffentlichungen vorliegen, könnte es scheinen, als ob die in Rede stehenden Verletzungen ausserordentlich seltene Ereignisse seien. Nach den Erfahrungen in der Hallenser Augenklinik ist dies nicht der Fall. Unter 51 in den letzten 10 Jahren von Herrn Prof. Bunge ausführlicher notierten Fällen von Contusio bulbi, welche dauernde Läsionen zeigten, befinden sich 8 solche mit Einrissen des Pupillenrandes. Die Einrisse bieten an Zahl und an Tiefe mannigfache Verschiedenheiten. Sie können einzeln oder zahlreich vorkommen, können den Sphincter völlig durchtrennen oder ihn nur teilweise zerreissen oder auch nur an ihn heranreichen, indem sie nur den Pigmentsaum durchtrennen.

Bei der Diagnose machen die tiefgreifenden wohl kaum jemals Schwierigkeiten. Mit den seichteren dagegen könnten leicht einmal kleine praeexistierende, nicht durch eine Verletzung entstandene Sphincterrandeinkerbungen verwechselt werden. Durch letztere erscheint der Rand der Pupille bei directer Durchleuchtung fein gezähnelt; bei focaler Beleuchtung erkennt man, dass es sich dabei handelt um ein Hervorragen der Pigmentepithellamelle der Iris über den Pupillarrand, so jedoch, dass das Pigmentepithel nicht in Form eines continuierlichen Kranzes die Pupille umgiebt,

*) „Über Risse des Sphincter iridis nebst Bemerkungen über die Mechanik des Aderhautrisses". Graefe's Archiv 32,2.

sondern in Gestalt von einzelnen, durch kleinere oder grössere Lücken von einander getrennten Fransen oder Zotten, wonach der Befund auch mit dem Namen „Pigmentzotten“ (Ectropium uveae) bezeichnet wird. Diese Abnormität ist wohl nichts anderes als die beim Pferde normaler Weise in kolossalem Maasse vorkommenden „Traubenkörner“. Ein sehr klares und genaues Bild dieser Pigmentzotten erhält man mittelst der Westien'schen Binocularlupe. — Für die Differentialdiagnose dieser Sphincterrandeinkerbungen und der eigentlichen Pupillenrandrisse ist von Wichtigkeit, dass die ersteren meist beiderseits vorhanden sind, wie in einem kürzlich von uns beobachteten Falle, doch kommen sie auch monocular vor. Die Pupillarreaction zur Differentialdiagnose zu verwerten, könnte theoretisch als das am nächsten liegende erscheinen. Doch ist sie in Wirklichkeit nicht als Unterscheidungsmerkmal zu benutzen. Denn in den Fällen, wo durch die Risse der Sphincter gelähmt und damit die Pupillarreaction aufgehoben ist, kann man die Diagnose auch ohne dieses Symptom leicht stellen. Bei kleineren Rissen aber, die den Sphincter nicht durchtrennen, fehlt selbstverständlich auch die Pupillarreaction nicht, und diese Fälle sind es doch gerade, bei denen die Diagnose nicht so ganz leicht ist.

Was die Entstehung dieser Pupillarrandeinrisse anlangt, so stehen sich hauptsächlich die Ansichten von Franke und Schirmer gegenüber. Ersterer *) führt die Entstehung der „Sphincterrisse“ zurück auf die traumatische Erweiterung des peripheren Irisringes bei gleichzeitigem reflectorisch eintretendem Krampf des Sphincter pupillae.

Gegen diese Ansicht macht Schirmer unserer Meinung nach mit Recht geltend, dass dann doch eher eine periphere Iridodialyse zustande kommen müsste. Es wirken doch nach der Franke'schen Annahme 2 Kräfte einander entgegen: einerseits der sich contrahierende Sphinter nach

*) Gräfe's Archiv 32,2.

dem Centrum der Pupille, andererseits das der einwirkenden Gewalt ausweichende, den peripheren Irisring erweiternde Kammerwasser gerade entgegengesetzt. Wenn also unter diesen Umständen ein Riss zustande kommt, so muss man annehmen, dass er seine Lage quer zu der Richtung der einander entgegen wirkenden Kräfte nimmt, also concentrisch zum Pupillenrande, während die fraglichen Risse doch radiäre sind. Ihre Entstehung wird von Schirmer*) folgendermaassen erklärt. Die Hornhaut wird durch den anprallenden Körper nach hinten eingedrückt und das Kammerwasser seitlich verdrängt, so dass die eingestülpte Hornhautstelle Iris und Linse direct berührt, während der Glaskörper ein merkliches Zurückweichen der Linse verhindert. So wird eine Stelle der Iris z. B. an der temporalen Seite gewissermaassen zwischen Linse und Hornhaut eingepresst festgehalten, während das nach den nicht zusammengepressten Teilen der vorderen Kammer, also in dem angenommenen Falle nach nasal, oben und unten ausweichende Kammerwasser auf den fixierten Iristeil einen starken Zug ausübt, ihn somit auseinanderzureissen strebt. So wird das Zustandekommen radiärer Einrisse verständlich.

Für die Annahme, dass die Iris gegen die Linse angequetscht wird, spricht entschieden auch der Umstand, dass gleichzeitig mit Pupillenrandeinrissen auffallend häufig Linsenluxation gefunden wird. Unter den erwähnten 8 Fällen von Pupillarrandrissen waren 5 mit Linsenluxation compliziert, während sich bei sämtlichen übrigen 42 Fällen von Contusio bulbi Luxatio lentis nur 7 mal fand.

Von sonstigen Begleiterscheinungen waren unter den 8 Fällen 3 mal Linsentrübungen, 6 mal Chorioidealrupturen und schliesslich 3 mal seltenere und recht interessante Befunde vorhanden, auf die wir hier etwas näher eingehen müssen. 2 mal nämlich fand sich neben den Pupillarrandeinrissen noch ein Loch in der Continuität der Iris, und

*) „Über indirecte Verletzung der vorderen Linsenkapsel und des Sphincter iridis."

einmal das von Gelpke sogenannte „Colobom des Pigmentepithels der Iris.“ Letzteres war ausserdem noch bei einem anderen Patienten vorhanden, der keine Pupillarrandrisse hatte.

Was die ersteren Fälle anlangt, so hat vor kurzem Dr. Clark (Columbus) *) einen ganz ähnlichen Fall von Continuitätstrennung der Iris zwischen deren Pupillar- und Ciliarrande beschrieben, den er für den einzigen seiner Art hält. Wenn wir demgegenüber 2 Kranke mit demselben Befund anzuführen in der Lage sind, so scheint es doch, als ob solche Fälle so eminent selten, wie man nach Dr. Clark glauben könnte, in Wirklichkeit nicht sind. Immerhin aber sind sie selten genug, um die Wiedergabe einer unserer beiden hierhergehörigen Krankengeschichten an dieser Stelle zu rechtfertigen.

W. Franke, Müller, 21 Jahre, erlitt am 9. März 1890 einen Stockschlag gegen das rechte Auge. Sofort schwollen die Augenlider stark an, und P. erschien nach einer Stunde in der Augenklinik. Nach Öffnung der Augenlider mittelst zweier Elevateurs zeigt sich der temporale Hornhautsector seines Epithels beraubt. Ein mässiges Hyphäma erlaubt die Erkennung eines Risses im temporalen Pupillarrande (vergl. Fig. 14 a). Nach Instillation von Atropin zieht sich die Iris nur nasalwärts zurück.

Ophthalmoskopische Untersuchung des Augenhintergrundes ist erst am folgenden Tage möglich und ergiebt das Vorhandensein einer sternförmigen, in der hinteren Corticalis gelegenen Linsentrübung. Dieser Stern ist nicht mit der optischen Achse des Auges centriert, sondern nach oben um mehrere Mm. verschoben (vergl. Fig. 14 b.). sodass hieraus schon Luxation der Linse zu diagnostizieren ist. Es schlottert auch die untere Hälfte der Iris, und bei starker Abwärtsdrehung des Auges ist der Linsenrand erkennnbar. Der Opticus, ziemlich deutlich zu erkennen, zeigt an seinem ma-

*) „Isolierte Ruptur der Iris und Chorioidea durch rückprallende Büchsenkugel“. Archiv fur Augenheilkunde von Schweigger und Knapp XXII, 2.

cularen Rande eine gestrichelte Blutung. Oben temporal schliesst sich an denselben grauweisse Netzhauttrübung an und folgt weithin den Gefässen. Sehvermögen: Sn. 100 in 5 Fuss. Gesichtsfeldsgrenzen normal. Bei Drehung eines blauen Farbenfelderkreuzes um den fixierten Punkt erscheinen die auf den grauweissen Netzhautbezirk fallenden Farbenpunkte zunächst grün, dann verschwinden sie.

Am 11. III. 1890 ist das Hyphäma völlig verschwunden, die Durchleuchtung der Pupille erweist das Vorhandensein einer zweiten solchen, d. h. eines deutlich rot leuchtenden Loches im temporalen Irisbezirke, das einen Durchmesser von annähernd 1 mm hat und durch eine Brücke von ungefähr derselben Breite von dem oben beschriebenen Pupillenrandeinriss getrennt ist (Fig. 14 a.).

Nach einigen Tagen ist die grauweisse Netzhauttrübung verschwunden, und an ihrer Stelle beginnen sich Pigmentierungsunregelmässigkeiten des Augenhintergrundes zu zeigen. Die Blutung am Opticus ist ebenfalls im Verschwinden begriffen.

Mitte Juli 1890 ist das Auge völlig reizlos, die temporale Hälfte der Iris zeigt sehr deutlich den Einriss des Randes und das Loch in der Continuität. Die Linsentrübung (hintere Polarkatarakt) ist genau dieselbe geblieben. Ophthalmoskopisch bietet der Bezirk, welcher gleich nach der Verletzung die grauweisse Trübung eingenommen hatte, das Bild der Chorioretinitis.

Von noch grösserem Interesse und nicht geringerer Seltenheit als die Continuitätstrennung der Iris sind die 2 Fälle von sogenanntem Colobom des Pigmentepithels, das bisher unseres Wissens nur von Gelpke*) nach dem Befunde an einem Kranken beschrieben worden ist. Das Wesen derselben besteht in einer Zerreissung des Pigmentepithels der Iris, bei welcher die Pars uvealis derselben erhalten bleibt. Gelpke bemerkt, die Pigmentepithelzerreissung lasse sich erklären als durch indirekte Gewalt

*) „Traumatisches Colobom des Pigmentepithels der Iris", Gräfe's Archiv 33,3.

zustande gekommen; wahrscheinlicher aber sei in seinem speziellen Falle wegen der begleitenden Nebenverletzungen (glatte Hornhautwunde und eigenartige Verletzung der Linsenkapsel) und wegen der spitzen Beschaffenheit des verletzenden Gegenstandes — es wurde das untere Ende einer Feile, das die Form einer 4 seitigen Pyramide hatte, gegen das Auge geschleudert — die Annahme einer direkten Verletzung. Das Eisenstück wäre also zwischen Pupillarrand und vorderer Linsenkapsel bis zur Ciliarinsertion der Iris vorgedrungen, indem es dabei den betreffenden Teil des Pigmentbelages vor sich herschob.

Dass aber auch die interessantere von Gelpke erwähnte Möglichkeit des indirekten Zustandekommens dieser Verletzung nicht bloss als Hypothese besteht, beweisen die beiden uns zur Verfügung stehenden Fälle, von denen wir einen hier ausführlicher folgen lassen.

Herr cand. med. Richard S., 23 Jahre, erlitt am 15. August 1889 einen Stockschlag gegen das rechte Auge. Sofort war das Sehvermögen bis auf Lichtschein erloschen und in kurzer Zeit schwollen die Augenlider intensiv an. Schmerzen traten erst allmählich auf und führten den P. erst am vierten Tage zu Herrn Prof. Bunge, welcher folgendes konstatierte:

Nach arteficieller Öffnung der noch geschwollenen Lider präsentiert sich ein Hyphäma, welches bis zu der hochgradig verengten und adhärenten Pupille heranzieht. Erst nach wiederholter Einträufelung von 2prozentiger Atropinlösung erweitert sich die Pupille derartig, dass ein roter Reflex bei der Durchleuchtung zu gewinnen ist. Das Auge zählt Finger einige Fuss. Das Gesichtsfeld ist für Handbewegungen normal. Die vordere Kammer ist, besonders auf der temporalen Seite entschieden vertieft. Nachdem P. das Auge bis zum nächsten Tage unter einem feuchtwarmen Druckverbande getragen und wenigstens 6 mal starke Atropinlösung eingestrichen hat, zeigt sich am 19. August die Pupille noch mehr erweitert und an ihrem temporalen Rande durch einen minimalen Riss leicht eingekerbt. Das Hyphäma ist bedeutend verkleinert.

Am 20. August ist eine Unregelmässigkeit in der weiteren Dilatation der Pupille zu constatieren insofern, als der nasale Rand derselben sich weiter retrahiert hat als der temporale. Die temporale Pupillenrandeinreissung konnte nicht die Ursache dieser Unregelmässigkeit sein. Wenn diese überhaupt die Gestalt der Pupille beinflusst hätte, wozu sie aber zu seicht war, konnte sie nur durch Einreissung des Sphincter eine Verengerung der temporalen Irishälfte, auf keinen Fall aber eine, wenn auch nur relative Erweiterung derselben bewirken. Es wurde deshalb sorgfältig auf Iridodialyse gefahndet, doch liess sich eine solche in der temporalen Hälfte der Iris, welche überhaupt bei focaler Beleuchtung genau dasselbe Bild darbot, wie die nasale, absolut nicht auffinden. Das Sehvermögen war wesentlich gebessert. Das Ophthalmoskop zeigte schon den eben gerade erkennbaren Opticus. — Nach einer Woche war das Hyphäma ganz verschwunden, die Pupille nach oben, unten und innen fast maximal dilatiert. Der Opticus zeigte sich deutlich erkennbar. Die Gefässe desselben waren beträchtlich geschwollen, sein Rand verwaschen. Im übrigen Augenhintergrunde war nichts Pathologisches zu entdecken, nur schien es, als wäre der nach oben aussen an den Opticus anschliessende Netzhautbezirk besonders getrübt und schmutzig verwaschen. Die Funktionsprüfung dieses Bezirkes mit dem Bunge'schen Farbenbuch ergab, dass von 2 blauen Farbenfeldern das temporale, dessen Bild also in den papillomacularen Bezirk fällt, grün erschien. Hier musste also eine Affection der Stäbchen und Zapfen der Netzhaut bestehen. — Jetzt zeigte sich auch die Ursache der mangelhaften Retraction des temporalen Irissegmentes. Bei der focalen Beleuchtung schimmerte plötzlich, als das Licht sehr steil in die Pupille hineinfiel und die Blicklinie des Beobachters fast parallel mit dem einfallenden Lichte ging, rotes Licht durch die laterale Hälfte des temporalen Irissectors. Diese Durchsichtigkeit der blauen, also schwach oder gar nicht pigmentierten Iris konnte nur beruhen auf Defect der Pigmentlamelle der Hinterfläche. Die Durchleuchtung dieses Irisbezirkes konnte nur mit dem Convexglase bewerkstelligt werden. Mit dem Spiegel war sie auf keine Weise möglich. Der defecte Bezirk leuch-

tete auch nur, wenn bei steiler focaler Beleuchtung (focaler Durchleuchtung) die Pupille selbst rötlich erschien.

Im Laufe einiger Wochen trat am vorderen Pol des Auges keine Änderung ein. In der Umgebung des Opticus jedoch zeigten sich allmählich mehr und mehr feine Pigmentflecke und graugelbliche Decolorationsherde in einem Bezirke, welchen Fig. 1 illustriert.

Das Auge wurde vollständig reizlos. Sehvermögen $^5/_{18}$. Die perimetrische Prüfung ergiebt ein beträchtliches, paracentrales Scotom, welches dem geschilderten Herde entspricht und grösstenteils ein absolutes, am Rande ein relatives ist. Mit dem in die Macula hineinragenden Zipfel desselben wird blau als grün gesehen.

Nachdem P. 3 Monate an einer anderen Universität seinen Studien nachgegangen war, stellte er sich vor. Der Zustand ist derselbe, nur prägen sich die Grenzen des Opticus schärfer aus. Der nach oben aussen gelegene Sector derselben beginnt sich zu entfärben.

Im August 1890 ist das Auge völlig reizlos, ohne Atropin ist bei hellem Tageslichte ausser der Vertiefung der temporalen Kammerhälfte nichts Pathologisches zu sehen. Bei focaler Durchleuchtung der engen Pupille ist der Irisdefect nur äusserst schwierig nachzuweisen, bei Mydriasis dagegen leichter als bisher. Der papillomaculare Herd zeigt das Bild der Chorioretinitis, der entsprechende Opticussector ist deutlich weiss atrophisch.

Wir könnten, wie gesagt, noch einen anderen Fall von Colobom des Pigmentepithels der Iris hier beschreiben, sehen aber davon ab, da bei demselben die Erscheinungen, auf die es hier ankommt, genau dieselben waren, wie bei dem eben ausführlich geschilderten.

Wahrscheinlich findet sich dieses Pigmentepithelcolobom viel öfter, als man glaubt, nur wird es wegen der Schwierigkeit seines Nachweises, und weil man überhaupt nicht daraufhin untersucht, gewöhnlich nicht diagnostiziert. Erkannt wird in solchen Fällen meist nur eine Läsion der Pars ciliaris, nämlich an der mangelnden Retraction der Iris. Wenn sich die Iris an einer Stelle nach Atropin

nicht gehörig retrahiert und doch keine Iridodialyse an dieser Stelle vorhanden ist, welche an der mangelhaften Retraction schuld sein könnte, bleibt nichts übrig, als die Ursache derselben in einer Läsion der Pars ciliaris iridis zu suchen. Wenn man dann überhaupt daran denkt, die Untersuchungsmethode, die in der Krankengeschichte des Herrn cand. med. Richard S. ausführlich geschildert wurde, anzuwenden, so wird man bei richtiger Ausführung derselben wahrscheinlich nicht allzu selten das Pigmentepithelcolobom finden.

Es entsteht nun die Frage: Wie erklärt sich anatomisch die mangelnde Retraction der Iris bei Vorhandensein eines Pigmentepitheldefectes?

Nehmen wir an, die Retraction der Iris werde hauptsächlich durch die Grenzlamelle geleistet, so könnten wir uns die mangelnde Dilatation der Pupille in einem Falle von Colobom des Pigmentepithels, welches ja auf der Grenzlamelle befestigt ist, erklären durch die Annahme, dass diese Lamelle gleichzeitig mit dem Pigmentepithel rupturiert sei. Die Funktion, die Iris zu retrahieren, kann die Grenzlamelle aber nur leisten, wenn sie hervorragend elastisch ist. Ist sie aber elastisch, so ist nicht zu verstehen, weshalb sie mitunter einreissen sollte, während das übrige weniger elastische Irisgewebe intakt bleibt. Deshalb müssen wir wohl annehmen, dass sie jene Funktion nicht hat, dass sie vielmehr der spröden Glaslamelle der Chorioidea gleichwertig ist, dass sie daher gerade leicht einreisst und dabei die Dilatatorfasern auf ihrer vorderen Fläche in Mitleidenschaft zieht.

Wir kommen nun zur Besprechung der Chorioidealrupturen, von denen in der hiesigen Königl. Klinik von Herrn Prof. Bunge in den letzten 10 Jahren 46 beobachtet wurden. Allerdings sind hierin einbegriffen Verletzungen des Opticus selbst, die genau denselben Entstehungsmechanismus haben und ähnliche Erscheinungen machen, wie die Chorioidealrupturen und daher diesen ganz analog zu setzen sind. Wir erwähnen dies nur, weil solche Opticusläsionen in Statistiken sonst nicht in betracht gezogen

worden sind. Da nach Hughes in der gesammten Literatur nur 72 Fälle beschrieben sind, so dürfte es sich verlohnen, auf das von Herrn Prof. Bunge gesammelte, verhältnismässig sehr reichliche Material hier näher einzugehen. Wir wollen zunächst eine kurze statistische Uebersicht geben.

Die Häufigkeit der Chorioidealrupturen stellt sich auf 46 unter circa 5000 Patienten im ganzen, ein Verhältnis, welches ungefähr übereinstimmt mit dem, wie es Knapp (12:18000), Hülse (22:28000) und Hughes (1:1000 in der Würzburger Klinik) angeben.

Unter den 46 Fällen lag die Ruptur, resp. lagen die Rupturen

25 mal nur temporal (12 mal macular),
5 mal nur nasal,
8 mal temporal und nasal (in allen 8 Fällen war die Macula beteiligt),
3 mal oben oder unten,
5 mal im Opticus.

In dieser Statistik dürfte das Häufigkeitsverhältnis der Wirklichkeit mehr entsprechen als in der Zusammenstellung der 72 Fälle von Hughes, da es sich dort zum Teil, wie Hughes ausdrücklich hervorhebt, um einzeln veröffentlichte, besonderes Interesse bietende Fälle handelt wobei mit Wahrscheinlichkeit die atypischen Fälle mehr berücksichtigt worden sind als die typischen, während hingegen hier die Fälle ohne Unterschied zusammengestellt sind, wie sie sich der Beobachtung darboten.

Wenn wir von den 5 Rupturen im Opticus absehen (da solche sich in der Statistik von Hughes nicht finden), so kamen der Form nach unter den übrigen 41 Fällen in 32 derselben bogenförmige vor, und zwar bestanden nur bogenförmige Rupturen 22 mal; in 5 Fällen waren zugleich flächenhafte, in 3 zugleich horizontale, wie sie Hughes nennt, oder radiäre, wie wir sie nennen wollen, vorhanden. Flächenhafte wurden im ganzen 13 gefunden; davon waren 6 mit bogenförmigen combiniert. Radiäre kamen im ganzen 4 mal vor und zwar nur einmal allein, während

in den übrigen 3 Fällen gleichzeitig bogenförmige vorhanden waren. Von den radiären Rissen waren 2 in der Macula gelegen, wie der von Hughes angeführte Fall, und sehr kurz (nicht über 1 Papillendurchmesser lang) (vgl. Fig. 7); in den beiden anderen Fällen dagegen lagen die Risse peripher in der Nähe des Aequators, hatten eine beträchtlichere Länge und dürften wohl mit den in der von Seidlitz'schen Arbeit*) besprochenen in Analogie zu setzen sein. Hierzu kommen nun noch jene 5 oben bereits erwähnten Rupturen im Opticus selbst, zu denen wir ausserdem noch einen rechnen müssen, den wir der gleichzeitig vorhandenen Macularuptur wegen bereits unter den temporalen Zerreissungen aufgeführt haben. In diesen Fällen findet sich abgesehen von dem letzterwähnten im ganzen Augenhintergrunde weiter nichts Pathologisches, als kleine Blutungen im Bereich der Papille, die nach Einwirkung stumpfer Gewalt entstanden sind, ja bisweilen ist der ophthalmoskopische Befund zuerst überhaupt völlig negativ, erst nach einiger Zeit tritt eine atrophische Verfärbung eines Papillensectors ein, aus welcher dann die Zerreissung von Opticusgewebe erkannt wird. Zu der Diagnose einer solchen Zerreissung zwingt bisweilen geradezu eine nicht anders erklärbare Gesichtsfeldstörung, von welcher weiter unten ausführlicher gehandelt werden wird.

Der Aetiologie nach sind nur in 3 Fällen die Rupturen directe, d. h. solche, bei denen der Riss nicht an einem von der Angriffsstelle der Gewalt entfernten Punkte der Chorioidea zustande kam, sondern an der Angriffsstelle selbst.

Selbstverständlich ist es nur unter ganz besonderen Umständen möglich, dass durch directe Gewalt erzeugte Chorioidealrupturen in der Nähe des hinteren Poles ihren Sitz haben. Meist sind es Schussverletzungen, wobei das Projectil von der Schläfe aus in die Orbita eindringt. So

*) „Experimentaluntersuchungen über Zerreissungen der Chorioidea", Inaug.-Dissert. von Gust. Adolf von Seidlitz, Kiel 1873.

war es auch in unseren 3 Fällen, deren Augenspiegelbefund die Figuren 2, 3 und 4 illustrieren.

Sämmtliche übrigen Rupturen stellen sich als Folgen von stumpfer Gewalteinwirkung dar und kamen nicht an der Angriffsstelle der Gewalt zustande, sondern dieser gegenüber mehr oder weniger nahe an der Papilla nervi optici. Sie werden also mit Recht als indirecte bezeichnet. Sie sind es allein, denen eine typische Form und Lage zukommt, während die directen in dieser Beziehung sich durchaus nicht an einen bestimmten Typus halten. Es besteht also hierin eine Analogie mit den Knochenfracturen. Diese Analogie erstreckt sich auch auf den Entstehungsmechanismus, indem ebensowohl die indirecten Knochenbrüche wie die indirecten Chorioidealrupturen einen stets wiederkehrenden Entstehungsmechanismus haben.

Auf diesen müssen wir hier jetzt kurz eingehen. Es würde uns zu weit führen, alle Theorien, die über das Zustandekommen der indirecten Chorioidealrupturen aufgestellt worden sind, hier zu wiederholen. Wir können umso eher davon absehen, als Zusammenstellungen dieser Theorien sich in der Arbeit von Franke „Ueber Risse des Sphincter iridis nebst Bemerkungen über die Mechanik des Aderhautrisses“ und besonders in dem Aufsatz von Dr. Hughes „Die Entstehung der Lederhautberstungen und Aderhautrisse“ ausführlich dargelegt vorfinden. Wir wollen nur einige Beispiele anführen, die uns für die Ansicht von Hughes zu sprechen scheinen.

Nach Hughes kommt die indirecte Chorioidealruptur folgendermaassen zustande. Die contundierende Gewalt bewirkt ausser der Compression des Augapfels auch meist eine Drehung desselben um seinen Mittelpunkt, da sie ja so gut wie nie genau von vornher einwirkt, sondern fast immer etwas schräg. In dieser Drehung wird der Bulbus plötzlich durch den an ihm befestigten Sehnerven aufgehalten und rollt nun in entgegengesetzter Richtung wieder zurück. Bei diesem plötzlichen Ruck reisst die Aderhaut ein. Nach den Gesetzen der Beharrlichkeit sucht nämlich die Augenhülle ihre Drehung weiter zu führen, was der

Opticus verhindert. Hierdurch entsteht eine Zerrung um den Sehnerveneintritt an der Seite, welche der Richtung der Drehung entgegengesetzt ist. — Das isolierte Einreissen der Chorioidea bei Intaktbleiben der Netzhautfaserschicht und Sclera leitet Hughes wie auch andere Autoren von der geringeren Elastizität der Chorioidea den beiden anderen Häuten gegenüber ab.

Für die Hughes'sche Theorie scheinen uns besonders die Fälle zu sprechen in denen die contundierende Gewalt ihren Angriffspunkt nicht wie gewöhnlich vorn an dem freiliegenden Teil des Bulbus, sondern, wie es bei Schussverletzungen bisweilen vorkommt, in grösserer Nähe der Papilla optici oder doch hinter dem Aequator genommen hat.

Der Bäckerlehrling Pr. jagte sich eine Revolverkugel in die linke Schläfe. Die Kugel zerriss den linken Sehnerven, was aus der seit der Verletzung bestehenden vollständigen linksseitigen Amaurose geschlossen werden musste; sie drang dann weiter in die rechte Orbita hinein und prallte hier gegen den Bulbus unten und innen hinter dem Aequator. Ophthalmoskopisch sieht man deutlich (vergl. Fig. 4) die Angriffsstelle der Revolverkugel in Gestalt kleiner flächenhafter Rupturen, die direkt durch das Aufprallen des Projectils entstanden sind. Da die lebendige Kraft der Kugel sich durch die verhältnismässig grossen Widerstände auf dem Wege durch die linke Orbita bis zum rechten Bulbus stark vermindert hatte, so war sie nicht mehr imstande, die Sclera des rechten Bulbus zu durchbrechen. Sie buchtete dieselbe an der Aufschlagsstelle nur etwas ein, wodurch die direkten flächenhaften Chorioidealrupturen zustande kamen, und bewirkte gleichzeitig eine plötzliche Drehung des Bulbus innerhalb der Tenonschen Kapsel um seinen Mittelpunkt. Diese Drehung fand eine ebenso plötzliche Hemmung durch den sich anspannenden Sehnerven, und es kam so in diesem Falle zu einem Einriss im Gewebe desselben. Diese indirekte Ruptur lag also nicht der Angriffsstelle der Gewalt gegenüber. Sie kann mithin durch die Theorieen vom Contre-

coup u. dgl. nicht erklärt werden, während wir ihr Zustandekommen nach der Hughes'schen Theorie sehr wohl verstehen können.

Noch mehr gewinnt die eben dargelegte Ansicht an Wahrscheinlichkeit bei Betrachtung des Falles Puttendörfer. Dieser Patient erhielt einen Schrotschuss gegen das rechte Auge aus grosser Entfernung. Das Schrotkorn drang durch die äussere Lidkommissur zwischen Orbitalwand und Augapfel ein. Im umgekehrten ophthalmoskopischen Bilde (vgl. Fig. 3) finden sich zahlreiche atypische Aderhautrisse, die oben aussen vom Aequator an in breiter Fläche bis nahe an die Opticuspapille heran zu verfolgen sind, jedoch noch eine schmale Zone zwischen sich und der Papille frei lassen. In dieser schmalen Zone nun sieht man deutlich eine typische bogenförmige Chorioidealruptur. Dass diese ebenfalls direkt entstanden sei, ist schon durch ihre typische Form auszuschliessen. Für ihre Erklärung müssen wir uns die Bahn, die der Schrotschuss genommen hat, vergegenwärtigen. Das Schrotkorn muss, den ophthalmoskopisch sichtbaren direkten Rupturen entsprechend, oben aussen ungefähr in der Gegend des Aequators auf den Bulbus aufgetroffen sein; es lief dann längs der Sclera, diese von Stelle zu Stelle etwas einbuchtend, gerade auf den Opticus los, übersprang dann den Winkel zwischen Sclera und Sehnerv und traf nun letzteren direkt, was aus der vorhandenen Amaurose mit Sicherheit erschlossen werden kann. Der Sehnerv wurde nun plötzlich nach innen und unten gerissen, wodurch er eine Zerrung an den Augenhüllen ausübte. So kam nun noch die bogenförmige Ruptur indirect zustande.

In diesen Fällen giebt jedenfalls die Hughes'sche Theorie die befriedigendste Erklärung für das Zustandekommen der Chorioidealrupturen.

Von noch grösserer Wichtigkeit als die Kenntnis des Entstehungsmechanismus der Chorioidealrupturen sind für den praktischen Arzt die bei denselben vorkommenden Sehstörungen. Dieselben werden aber in den Handbüchern der Augenheilkunde meist sehr kurz abgehandelt. Sehen

wir einmal zu, was in den gebräuchlichsten derselben in Bezug auf diesen Punkt gesagt wird!

Vossius: „Die Sehstörungen hängen ab von dem Sitz der Verletzung. Im Anfang ist der centrale Visus gewöhnlich stark herabgesetzt; zumal wenn die Macula affiziert ist. Später hebt sich das Sehvermögen gewöhnlich wieder etwas, kehrt indessen selten ganz zur Norm zurück. Bisweilen verschlechtert sich die Sehkraft weiterhin durch Eintritt einer Amotio retinae. Häufig beobachten die Kranken eine Verzerrung der Gegenstände (Metamorphopsie). Im Gesichtsfeld findet man oft ein Scotom."

Grünfeld: „Es ist klar, dass bei einer solchen Ruptur der Chorioidea das Sehvermögen bedeutend herabgesetzt ist."

Schweiger: „Sehstörung und Verlauf hängen zunächst ab von der Intensität der Verletzung. In manchen Fällen ist zugleich erhebliche Blutung in die vordere Kammer oder in den Glaskörper die Folge der Contusion, in anderen Fällen entwickeln sich entzündliche Processe in der Chorioidea, welche im acuten Stadium von Trübung der Retina und des Glaskörpers begleitet sind. Zum Teil sind die begleitenden Folgezustände der Contusion vorübergehend und lassen eine vollständige Wiederherstellung des Sehvermögens zu, meistens aber sind die Sehstörungen gleich von Anfang an sehr hochgradig."

Fuchs macht gar keine Angaben über Sehstörungen infolge von Chorioidealrupturen.

Schmidt-Rimpler: „. . . Wenn demnach das Erhaltensein der Retina hierdurch (dadurch, dass die Gefässe der Netzhaut über die Chorioidea hinwegziehen) erwiesen erscheint, so haben doch die Stäbchen und Zapfen gelitten, wie aus den Alterationen des Sehvermögens hervorgeht. Ist die Gegend der Macula lutea getroffen, so klagen die Kranken über Metamorphopsie." —

Meyer: „Die Sehstörungen hängen von der Intensität der Verletzung ab. Dieselbe kann gleichzeitig Hämorrhagieen in die vordere Kammer und in den Glaskörper, Linsenluxation, traumatische Cataract u. s. w. ver-

anlassen. In anderen Fällen folgt auf die Ruptur eine Entzündung der Aderhaut und Netzhaut. Die alsdann stark beeinträchtigte Sehkraft kann sich indess allmählich wieder heben und normal werden. Aber selbst in diesen günstigen Fällen muss man in der Prognose zurückhaltend sein, da erfahrungsgemäss infolge der Narbenretraction sich noch Netzhautablösung einstellen kann."

Michel: Functionell ist die Sehschärfe herabgesetzt und das Gesichtsfeld je nach der Lage des Risses medial oder temporal bald mehr nach oben, bald mehr nach unten eingeschränkt. Diese functionellen Störungen bedingen die Annahme, dass entweder gleichzeitig die Pigmentepithelschicht und die äusseren Schichten der Netzhaut mit zerrissen sind oder dass die genannten Schichten bei der Ruptur der Aderhaut eine hochgradige Ernährungsstörung erfahren haben. Im späteren Verlaufe entwickelt sich häufig eine allmähliche Atrophie des Sehnerven oder eine Netzhautablösung, und dementsprechend treten functionelle Störungen noch mehr in den Vordergrund."

Knies: „Die Sehstörung ist am grössten, wenn der Riss durch die Macula geht. In solchen Fällen kann gelegentlich durch Vernarbung Verzerrtsehen (Metamorphopsie) auftreten. Gewöhnlich ist mindestens der der Ruptur entsprechende Netzhautsector im Gesichtsfeld ausgefallen, selten ist gar keine Sehstörung vorhanden."

Es sind besonders 2 Punkte, die in den angeführten Lehrbüchern viel zu wenig betont werden. Das sind einmal die mehr oder weniger schweren Sehstörungen bei ganz geringem ophthalmoskopischen Befund, nämlich bei ganz kleinen, leicht zu übersehenden, in der Macula oder deren Nähe gelegenen Blutungen oder Zerreissungen, und zweitens die verhältnismässig recht häufig bei Chorioidealrupturen vorkommenden Gesichtsfeldsbeschränkungen, die nur von Knies und Michel erwähnt werden. Und doch sind diese beiden Punkte von so grosser praktischer Bedeutung, dass sie in jedem Lehrbuch genau besprochen zu werden verdienen.

In den von Herrn Prof. Bunge gesammelten 46 Fällen von Contusio bulbi finden sich 2, bei denen entschieden eine Sehstörung erzeugt wurde durch ganz kleine Rupturen in resp. neben der Macula, deren Diagnose nicht gleich auf den ersten Blick zu stellen war. Wir lassen sie hier folgen.

Frau Ri., eine Dame von 55 Jahren, erscheint mit der Klage, dass die Sehkraft ihres rechten Auges seit 4 Wochen verringert sei. Sie führt die Sehstörung auf eine Verletzung durch Niederstürzen auf dem Trottoire zurück. Es waren danach die Augenlider stark blutig geschwollen. Als sie nach einigen Tagen geöffnet werden konnten, bemerkte Pat. die Sehschwäche. Am Tage der Untersuchung waren Augenlider und vorderer Bulbusabschnitt vollständig normal und zeigten keine Spuren von Verletzung. Auch die ophthalmoskopische Untersuchung erwies zunächst bei enger Pupille in dem sehr dunkel pigmentierten Augenhintergrunde keine Abnormität. Beinahe wäre die Sehstörung als praeexistierende Amblyopie aufgefasst worden, welche die Pat. bei Gelegenheit der Augenverletzung nur bemerkt hätte. Als sich jedoch bei weiterer Prüfung ein positives Scotom, welches Pat. spontan allerdings nicht beobachtet hatte, nachweisen liess, wurde die Pupille durch Atropin erweitert und ein äusserst feiner pathologischer Befund in der Macula lutea gewonnen. (Vergl. Fig. 5.) Neben 6 — 10 gekritzelten Linien, welche die Fovea centralis ganz und etwa die Hälfte des Maculagebietes ausfüllten, lag eine zarte mondsichelförmige Blutung. In diesem Bezirke fand Blau-grün-verwechslung nicht statt. Das positive Scotom, welches Pat. nach einiger Zeit auf weisses Papier projizieren lernte, entsprach genau dem pathologischen Herde.

Der Maschinenmeister W., 40 Jahre alt, wird von der Unfallversicherungsgesellschaft am 18. IX. 1885 behufs Untersuchung seines rechten Auges und Erstattung eines Gutachtens darüber, ob die Sehstörung des Pat. von einer Verletzung herrühre, in die Klinik geschickt. Pat. wurde 1 Jahr vorher vom Schwungrad erfasst und mit dem rechten Auge gegen Mauersteine geschleudert. Seit dieser Zeit klagt er über Herabsetzung der Sehschärfe und über Tanzen der

fixierten kleinen Gegenstände. Das Sehvermögen ist $^5/_{12}$, das Gesichtsfeld vollständig normal. Bei Betrachtung eines feinen Liniensystems ergiebt sich Metamorphopsie in einem kleinen Bezirke temporalwärts vom fixierten Punkt. Dementsprechend zeigt sich ophthalmoskopisch (vergl. Fig. 6) in dem sonst völlig normalen Auge ein graugelblicher zackiger Herd am nasalen Rande der Macula dessen Durchmesser kaum $^1/_3$ desjenigen der Papille beträgt. — Da eine Contusion der Lider und Augenbrauen sicher stattgefunden hatte — diese Teile waren 1 — 2 Wochen nach der Verletzung blutig suffundiert — so muss mit grösster Wahrscheinlichkeit der kleine Herd, welcher freilich seinem Aussehen nach ebensogut ein chorioretinitischer, etwa luetisch bedingter sein konnte, als minimale Chorioidealruptur — vielleicht nur Läsion der Glaslamelle und des Tapetum nigrum — gedeutet und demnach die Schädigung des Sehvermögens durch den Betriebsunfall zwar nicht als absolut sicher erwiesen, aber doch als höchst wahrscheinlich attestiert werden.

In anderen Fällen waren zwar ausser der kleinen Macularuptur noch andere Rupturen vorhanden, die bei der ophthalmoskopischen Untersuchung viel mehr auffielen als jene geringfügig erscheinende Maculaaffection, die aber dennoch allein die vorhandene Sehstörung nicht hätten erklären können. Auch diese Fälle sind von Wichtigkeit, weil man bei ihnen leicht durch die grösseren Rupturen von der eigentlich bedeutungsvollen kleinen macularen abgelenkt wird und so diese leicht übersieht. Hierher gehört z. B. folgender Fall:

A. H., 11 Jahre alt, wurde vor 14 Tagen mit einem Lehmklumpen gegen das linke Auge geworfen. Hiernach schwollen die Lider blutig an, und die Pupille erweiterte sich sofort in dem Maasse, wie es jetzt zu constatieren ist. Das Sehvermögen ist auf $^5/_{18}$ herabgesetzt; die Pupille ist fast maximal erweitert, dabei ist aber die Accommodation nicht gelähmt. Das Gesichtsfeld ist bis auf die den Rupturen entsprechenden Scotome normal. Der Augenspiegel erweist (vergl. Fig. 7) 3 sehr verschieden gestaltete Risse im Augenhintergrunde: Der erste, schmale, scharf gezeich-

nete liegt nahe am Sehnerven nach oben innen und ist noch von Blut umgeben, der zweite ist ebenfalls zum Sehnerven concentrisch wie der erste, aber sehr breit und verwaschen begrenzt und liegt 4 Papillendurchmesser vom Sehnerven entfernt diagonal unten aussen. Der dritte, kleinste, liegt mitten in der Macula und stellt einen exquisiten horizontalen oder, besser gesagt, radiär zur Papille verlaufenden Riss dar.

Die beiden grösseren Risse haben so gut wie gar keine Bedeutung. Von Wichtigkeit ist eigentlich nur der kleinste der Risse, weil er das centrale Sehvermögen höchstwahrscheinlich für immer um eine beträchtliche Quote herabsetzt.

Die Erklärung der Sehstörung in diesen Fällen ist nicht schwer.

Bei einer Aderhautruptur reisst fast stets mit der spröden Glaslamelle der Chorioidea das mit ihr eng verbundene Tapetum nigrum. Da nun die Pigmentzellen dieser Schicht kleine Fortsätze in die Stäbchenschicht hineinschicken, so reisst auch letztere fast ausnahmslos mit ein. Wenn wir diese Verhältnisse in Betracht ziehen, so kann es uns nicht wundern, dass nicht nur die grossen, sondern auch kleine Rupturen locale Sehstörungen bewirken. Diese sind thatsächlich auch so gut wie immer, in welchem Teile des Gesichtsfeldes sich auch die Ruptur befinden mag, nachweisbar, die grösseren leicht, die kleineren allerdings nur bei genauer perimetrischer Prüfung. Am besten eignet sich hierzu ein grosses Hohlkugelperimeter, in welchem das Gesichtsfeld durch Verschieben möglichst kleiner (2—1 mm grosser) Objecte geprüft wird. Unter Anwendung dieser Hilfsmittel wird sich bei jeder Chorioidealruptur ein derselben entsprechendes Scotom nachweisen lassen. Mitunter ist letzteres kein absolutes, dann lässt sich aber doch noch eine Schädigung der Zapfen-Stäbchenschicht nachweisen, indem an der betr. Stelle blau als grün angegeben wird, oder ein positives Scotom erscheint. Irgend eine locale Sehstörung lässt sich jedenfalls nachweisen. Dieselbe ist aber bei nicht zu ausgedehnten Rupturen von geringer Bedeutung, sofern nicht die Ruptur gerade durch die Macula geht, das Scotom also gerade in die Stelle des

schärfsten Sehens fällt. Ist dies der Fall, so wird schon durch ganz kleine Rupturen eine unverhältnismässig grosse Zahl von Zapfen zerstört und dadurch eine im Vergleich zu dem ophthalmoscopischen Befunde sehr beträchtliche Sehstörung bewirkt. Gerade diese Fälle sind es, welche in forensischer Beziehung die grösste Wichtigkeit haben, weil die kleinen Rupturen so leicht zu übersehen sind. Man darf daher niemals sein Gutachten abgeben, bevor man eine genaue ophthalmoskopische Untersuchung des Augenhintergrundes mit specieller Beachtung der Macula und zwar nach Anwendung von Mydriaticis vorgenommen hat.

Nicht so einfach dürften die Sehstörungen zu erklären sein, auf die wir in zweiter Linie hier näher eingehen wollen, nämlich die Gesichtsfeldsbeschränkungen bei Chorioidealrupturen.

Unter den uns zur Verfügung stehenden Lehrbüchern der Augenheilkunde sind die von Michel und von Knies die einzigen, welche darauf aufmerksam machen, dass bei Chorioidealrupturen der der Ruptur entsprechende Netzhautsector im Gesichtsfeld ausfällt. Nur wenn Knies angiebt, dass dies das gewöhnliche Verhalten sei, können wir ihm nicht ganz recht geben. Nach unserem Material wenigstens müssen wir sagen, dass die Gesichtsfeldsbeschränkung, wenn auch ziemlich häufig, so doch nicht gerade gewöhnlich die Chorioidealrupturen begleitet. In unseren 46 Fällen war eine Gesichtsfeldsbeschränkung 16 mal nachzuweisen.

Der ausgefallene Teil des Gesichtsfeldes hat meistens eine ziemlich typische, keilförmige Gestalt. Die Basis des Keils sieht nach aussen; die Spitze ist nach innen, der Ruptur zugewendet. Diese Verhältnisse werden an Beispielen am klarsten werden. Wir beginnen mit folgendem:

Karl Debarade, 19 Jahr, wurde am 28. VII. 85 durch Steinwurf am linken Auge verletzt. Noch an demselben Tage fand die Untersuchung statt. Ein beträchtliches Hyphäma erlaubt eben die Ophthalmoskopie des Augenhintergrundes und die Erkennung einer klumpigen wurstförmigen Blutung,

die dem Sehnerven anliegt. Das Auge sieht Sn. 100 kaum 2 Fuss. Nach Ablauf einer Woche ist die Kammerblutung verschwunden, der Blutklumpen neben dem Sehnerven ist ungefähr derselbe, das centrale Sehen hat sich wesentlich gebessert. Vom Gesichtsfelde, welches zunächst nur mittelst Handbewegungen geprüft wird, fehlt etwa die äussere untere Hälfte. Pat. wird mit Druckverband und Atropin ambulant behandelt und erscheint erst am 3. September 1885 wieder. Das centrale Sehvermögen ist jetzt $^5/_{18}$ und erlaubt eine genaue Gesichtsfeldsprüfung. Die Grenze zwischen Defect und erhaltenem Teil geht in diagonaler Richtung durch den blinden Fleck. Mit der Blutung ist eine eigenthümliche Veränderung vor sich gegangen. Dieselbe ist in einzelne Teile zerklüftet, welche fetzenartig in den Glaskörper hineinragen und bei Bewegung des Auges hin- und herwedeln. Ferner sind Blutgerinsel auf dem Boden des Glaskörpers zu constatieren. Pat. arbeitet nun, da ihm das verletzte Auge absolut keine Beschwerden bereitet, und stellt sich erst im November wieder vor. Der Befund ist derselbe. — Im Januar 1886 sind die aus der Ruptur heraushängenden Fetzen bedeutend verkleinert, die Ränder der Ruptur markieren sich durch Pigmentierung. In der Macula lutea sind feine graugelbe, zackige Herde zu sehen. — Im Juli 1886 sind die Fetzen beinahe ganz geschwunden, sie sind weiss und wurzeln in ebenso gefärbter Ausfüllungsmasse der Ruptur. Die Gefässe ziehen durch die weisse Ausfüllungsmasse unverschrt teilweise sichtbar, teilweise unsichtbar hindurch. Sehvermögen und Gesichtsfeld wie früher. Ausgesprochene centrische Metamorphopsie. — Ende 1886 ist das definitive ophthalmoskopische Bild, wie es sich auch heute noch präsentiert, fertig. (Vergl. Fig. 8). Eine weissglänzende, deutlich prominente Bindegewebsmasse umkreist den Sehnerven zur Hälfte, sich hart an ihn anschliessend. Die Gefässe ziehen durch dieselbe hindurch, an Kaliber und Anzahl durchaus nicht verringert. Die nach der Macula zeigende Spitze der Narbenwucherung ist stark pigmentiert; ebenso ist in der Macula klumpiges Pigment aufgetreten. Das Gesichtsfeld ist aus der Figur zu erkennen.

Da sich in diesem Falle im Augenhintergrunde in dem Gebiete, welches der Gesichtsfeldstörung entsprach, weder eine directe Blutung noch eine Amotio retinae noch sonst irgend etwas Pathologisches zeigte, so können wir zunächst als Ursache des Defectes eine unmittelbare Schädigung der Stäbchen und Zapfen ausschliessen und sind gezwungen, dieselbe in einer Leitungsunterbrechung der zu denselben führenden Nervenfasern zu suchen, die dann mittelbar natürlich ihre Function aufheben musste. Und zwar liegt es am nächsten anzunehmen, dass die Leitungsunterbrechung am Orte des Chorioidealrisses zustande kam durch ein Uebergreifen desselben auf die Nervenfaserschicht.

Der functionsunfähige Netzhautbezirk schliesst sich in dem eben beschriebenen Falle direct an die Chorioidealruptur an. Denkt man sich die Ruptur fortgesetzt bis zur Nervenfaserschicht, so würde sich die Form des Gesichtsfelddefectes erklären. Derselbe Defect müsste entstehen, wenn man die halbe Peripherie des Sehnerven mit dem Messer umstäche. Die Netzhaut ist nun sicher durchtrennt, dafür sprechen die aus der Chorioidealruptur durch die Retina in den Glaskörper ragenden Blutgerinsel. Ob wir die klaffenden Wundränder der Netzhaut sehen konnten oder ob wir durch die Blutfüllung des Risses daran gehindert waren, bleibt sich gleich; es kann kein Zweifel bestehen, dass die Netzhaut mindestens zum grössten Teil im Bereich der Chorioidealruptur zerrissen war. Damit steht nicht im Widerspruch, dass die Netzhautgefässe, an die wir uns sonst bei Beurteilung der Retina halten, intact über die Ruptur hinwegzogen. Sie besitzen ja eine viel bedeutendere Elastizität als die Nervenfasern, und können demzufolge der Gewalteinwirkung viel grösseren Widerstand entgegensetzen zumal in der Nähe der Papille, wo sie noch verhältnismässig sehr stark sind.

Immerhin ist es bei dieser Annahme auffallend, dass in keinem unserer Fälle die über die Chorioidealruptur hinwegziehenden Gefässe vermisst wurden. Man sollte doch meinen, dass wenigstens bei den weiter von der Papille entfernten Rupturen, wo die Netzhautgefässe doch

schon ein viel geringeres Kaliber und demzufolge eine geringere Widerstandsfähigkeit haben, diese doch in dem einen oder anderen Falle mit durchgerissen wären. Dies war aber in keinem unserer 46 Fälle nachzuweisen. Da wir trotzdem 16 mal jene charakteristische Gesichtsfeldseinschränkung peripher von der Ruptur fanden, so müssten wir, wenn wir alle Gesichtsfeldsbeschränkungen nach obiger Art erklären wollten, annehmen, dass die Ruptur in diesen Fällen stets gerade eben die Nervenfaserschicht durchtrennt, dann aber vor den Retinagefässen, auch vor den kleinen, Halt gemacht habe. Dies ist zwar nicht unmöglich, immerhin aber wäre es eine recht auffallende Erscheinung.

Hierzu kommt aber ein zweiter Umstand, der viel entschiedener gegen die Anwendbarkeit der oben gegebenen Erklärung auf alle Fälle von Gesichtsfeldsbeschränkungen spricht, nämlich die Thatsache, dass bisweilen die Gesichtsfeldsbeschränkung sich nicht unmittelbar anschliesst an das der Ruptur direct entsprechende Scotom, sondern von diesem durch eine schmalere oder breitere Brücke functionierender Netzhautfläche getrennt wird. Als Beispiel diene folgender Fall.

Dem Locomotivführer Franz O., 32 Jahre alt, flog vor 6 Monaten eine schwere Schraube gegen das Auge. In die Augenklinik führt ihn jetzt die bedeutende Herabsetzung der centralen Sehschärfe. Als Ursache derselben erweist der Augenspiegel (siehe Fig. 9) eine mondsichelförmige Chorioidealruptur, welche genau die Hälfte der Sehnervenperipherie umkreist und mit ihrem concaven Rande $^1/_4$ Papillendurchmesser von ihr entfernt bleibt. Der Papillomacularbezirk zeigt unregelmässige Pigmentierung. Die centrale Sehschärfe beträgt $^5/_{36}$. Das Gesichtsfeld zeigt die ebenfalls in Fig. 9 dargestellten Defecte. Der Papillomacularbezirk ist bis in die Fovea hinein, und die nächste Umgebung des Opticus, ferner ein ungefähr sectorförmig gestalteter Bezirk am unteren äusseren Netzhautrande sind functionsunfähig. Beide Gesichtsfelddefecte, das grosse paracentrale Scotom und die periphere Einschränkung sind durch eine breite Brücke wohl erhaltenen Gesichtsfeldes getrennt.

Das grosse Scotom findet seine Erklärung in dem Vorhandensein der Chorioidealruptur und der daran sich anschliessenden flächenhaften Stäbchen- und Zapfenzertrümmerung, welche sich durch Pigmentunregelmässigkeiten manifestiert. Wie erklärt sich aber die Entstehung der peripheren Einschränkung?

Wollen wir hier die Annahme einer Durchtrennung der Nervenfaserschicht am Orte der Chorioidealruptur aufrecht erhalten, so können wir dies nur mit der Einschränkung, dass die Durchtrennung nur eine partielle war, nur einen Teil der die Rupturstelle passierenden Nervenfasern betraf. Der Teil derselben, der zu der noch functionierenden Partie der Netzhaut zwischen der Ruptur und dem peripheren Defect hinzieht, müsste erhalten geblieben sein. Wenn wir uns aber den Faserverlauf auf einem radiär durch die Mitte der Papille gelegten Schnitt durch die Netzhautfaserschicht vergegenwärtigen, wie er jetzt als sicher angenommen wird, so müssen wir berücksichtigen, dass diejenigen Fasern, welche zu den der Papille am nächsten gelegenen Stäbchen und Zapfen hinziehen, die tiefste Lage einnehmen, d. h. die am weitesten von der Glaskörperoberfläche entfernte. Die weiter peripher von der Papille gelegenen lichtempfindenden Elemente werden von Fasern versorgt, die in der Nähe der Papille successive eine dem Glaskörper nähere Lage einnehmen und erst weiter peripherwärts allmählich tiefer treten, um zu den zu ihnen gehörenden Stäbchen und Zapfen zu gelangen. Diejenigen, welche die periphersten Teile versorgen, liegen also am oberflächlichsten, dem Glaskörper am nächsten.

Wollten wir nun annehmen, dass in dem beschriebenen Falle Franz O. an der Rupturstelle eine partielle Faserläsion stattgefunden habe, so müssten wir zugleich die Annahme machen, dass nur die dem Glaskörper zunächst gelegenen Nervenfasern zertrennt, die dem Chorioidealriss benachbarten dagegen erhalten seien. Es liegt auf der Hand, dass eine solche Annahme durchaus gekünstelt und unwahrscheinlich ist.

Es geht aber nicht an, diese eigentümliche Art der Gesichtsfeldsbeschränkung als eine zufällige zu betrachten und ihr keinen grösseren Wert beizulegen, denn der Fall Franz O. ist nicht der einzige seiner Art in unserem Material. Ihm ganz ähnlich sind die 3 Fälle, deren Augenspiegelbefunde und Gesichtsfelder die Figuren 11, 12 und 13 illustrieren.

Noch bedenklicher, ja geradezu ganz unhaltbar ist die Erklärung der Gesichtsfeldsbeschränkung aus einer Zerreissung der Netzhaut in folgendem Falle:

Karl R. 11 Jahre alt. Durch einen gegen das Auge geschossenen Armbrustbolzen ist die Linse nasal luxiert und eine typische sichelförmige, den macularen Rand des Sehnerven umfassende Chorioidealruptur erzeugt worden. Das centrale Sehvermögen ist beträchtlich herabgesetzt, gestattet aber doch eine genaue Prüfung des Gesichtsfeldes. Den Defect desselben illustriert Fig. 15. Wäre hier die Netzhaut entsprechend dem Chorioidealrisse durchtrennt, so müssten die Maculafasern sämmtlich oder doch grösstenteils zerstört sein, und die Maculafunction ist doch noch im wesentlichen erhalten; andererseits können die über den oberen und unteren Papillenrand zur Peripherie ziehenden Fasern nicht zerrissen sein, und dieser Teil der Peripherie ist doch gerade defect.

Die Mehrzahl unserer Fälle von Gesichtsfeldsbeschränkung bei Vorhandensein einer Ruptur drängt uns also, eine andere Erklärung zu suchen.

Schliesst sich der Gesichtsfeldsdefect unmittelbar an die Ruptur an und liegt er in der Richtung des Faserverlaufes, so ist nichts gegen Ableitung der Beschränkung von Netzhautdurchreissung einzuwenden, auch wenn, wie im Fall Debarade, die Gefässe vollständig intact sind und die Ruptur nicht gerade direct zu sehen ist. Schliesst sich aber der Defect nicht unmittelbar an die Ruptur an und lässt er sich nicht vereinigen mit unseren Kenntnissen über den Faserverlauf in der Netzhaut, so müssen wir fragen, ob nicht die Ursache der Gesichtsfeldsbeschränkung nicht in der Netzhaut trotz Vorhandensein einer Chorioidealruptur, sondern im Opticus liegt. Gar nicht zweifel-

haft ist dies, wenn nach Contusio bulbi eine Gesichtsfeldsbeschränkung auftritt nach Art der vorher genannten und eine Ruptur der Chorioidea dabei vollständig fehlt, wie es folgender Fall zeigt.

Max Körner, 15 Jahr, wurde am 7. Nov. 1889 mit dem Stiel eines Stampfers in das linke Auge gestossen. Sofort danach sah er schlechter und zwar in derselben Weise, wie bei der ersten Untersuchung in der Augenklinik, welche am 9. Nov. stattfand. Die Lider sind nicht geschwollen, es besteht aber intensive conjunctivale und pericorneale Injection. Die Pupille ist mittelweit und reagiert sehr träge. Der Augenhintergrund zeigt auch bei sorgfältigster Untersuchung nichts Abnormes, nur im unteren äusseren Quadranten des Sehnerven nahe am Rande desselben wird eine Blutung entdeckt, deren Breite kaum $^1/_4$ des Papillendurchmessers beträgt. (Vergl. Fig. 10). Wie überaus wichtig die Gesichtsfeldsprüfung bei jeder Contusio bulbi ist, zeigt dieser Fall. Pat. klagte nur über schlechtes Sehen und Verschleierung des Blickes. Die Sehschärfe war $^5/_{24}$ bis $^5/_{18}$. Vom Gesichtsfelde jedoch fehlte ein beträchtlicher Teil; den Defect illustriert Fig. 10. Derselbe setzt sich scharf gegen den erhaltenen Teil ab, die Grenze zieht durch den blinden Fleck und den Fixierpunkt. — Pat. tritt in die Klinik ein und wird genauer beobachtet. Die Blutung verschwindet im Laufe von 10 Tagen vollständig. Das Sehvermögen hebt sich auf $^5/_9$, das Gesichtsfeld bleibt genau dasselbe. Am 16. Tage nach der Verletzung wird Pat. mit vollständig normalem ophthalmoskopischen Befunde entlassen. Bei seiner Rückkehr 14 Tage später zeigt sich eben beginnende atrophische Decoloration des apillenquadranten, in welchem die Blutung lag und welchem der gelähmte Netzhautbezirk entsprach. Nach abermals 14 Tagen ist die Atrophie sehr deutlich, Sehschärfe $^5/_8$, Gesichtsfeld wie früher. Am 15. März 1890 scharf ausgeprägte Partialatrophie des Opticus. Bei Untersuchung im umgekehrten Bilde kann man deutlich wenigstens am hinteren Pol die atrophische von der normalen Netzhaut differenzieren. Der graublaue, von der normalen Netzhaut herrührende, dem dunklen Rot des

Fundus aufliegende Schleier hört, entsprechend der Gesichtsfeldsgrenze, besonders deutlich in der papillofovealen Verbindungslinie plötzlich scharf auf. Durch Untersuchung im aufrechten Bilde lässt sich die Atrophie der Netzhautnervenfasern direct diagnostizieren: Nach oben aussen sieht man von der apille die zarten, weissen, leicht glitzernden Fädchen ausstrahlen. Nach unten aussen von der apille sieht man sie gar nicht oder nur andeutungsweise. Sonst ist der Augenhintergrund vollständig normal. Ende August ist der Befund und die Function dieselbe.

Es kann zunächst keinem Zweifel unterliegen, dass die Gesichtsfeldsbeschränkung eine Folge der Contusio bulbi ist. Man könnte daran denken, dass der verletzende Körper, gegen den Orbitalrand gestossen, eine Fissur erzeugt und so den Opticus in seinem knöchernen Kanal beschädigt habe. Aber hiergegen spricht, dass Pat. ganz sicher die Verletzung des Augapfels gefühlt hat, dass ferner 36 Stunden nach dem Unfall nicht die geringste Hautläsion am Orbitalrande zu entdecken war, dass ferner der Gesichtsfeldsdefect nach oben lag, während doch durch Fortsetzung einer Knochenfissur des Orbitaldaches eine Läsion der oberen Hälfte des Sehnervenstammes zunächst, wenn dieser nicht ganz durchreisst, erfolgen und demnach Gesichtsfeldsbeschränkung nach unten eintreten musste. Vor allen Dingen aber spricht das Vorhandensein einer, wenn auch kleinen Hämorrhagie in der Papille und schliesslich das relativ frühzeitige Auftreten der descendierenden Atrophie des Sehnerven gegen eine im foramen opticum erfolgte Läsion des Sehnerven, welche sich kaum in der vierten Woche ophthalmoskopisch zu manifestieren pflegt.

Wir sind also gezwungen, da von einer directen Verletzung des Opticus selbstverständlich nicht die Rede sein kann, da ferner die Iris deutlich die Zeichen traumatischer Parese darbot, eine Contusio bulbi als Ursache der Gesichtsfeldsbeschränkung zu beschuldigen.

Wie erklärt sich nun aber die Zerreissung eines beträchtlichen Sehnervenbündels aus der Einwirkung einer stumpfen Gewalt gegen den Augapfel? Zwei Möglichkeiten bestehen.

Die Fasern des Sehnerven liegen, nachdem die Duralscheide in die Sclerotica übergegangen, fest eingepfercht in dem scleralen und chorioidalen Teile der Lamina cribrosa. Wird der vordere Pol des Bulbus eingedrückt, so müssten, wenn der hintere Pol eine dementsprechende Dehnung erlitte, die Axencylinder in der Siebplatte auseinandergezerrt und teilweise zerrissen werden. Da die sämtlichen für die Netzhaut bestimmten Sehnervenfasern sich hier zu einem Bündel von $1^1/_2$ mm Durchmesser zusammendrängen, so könnte eine Dehnung um 1 oder auch nur um $^1/_2$ mm schon bedeutenden Schaden stiften. Aber auch diese geringe Dehnung ist wenigstens in der Sclera nicht wahrscheinlich, denn die Sclera ist hier besonders dick und fest gewebt, und die Druckerhöhung im Bulbus würde sich viel eher an gewissen anderen beteutend dünneren Scleralbezirken geltend machen.

Eine Herauszerrung der Sehnervenfasern durch Verschiebung der Chorioidea, wie sie bei myopischer Ectasie in chronischer Weise erfolgt, würde eine bedeutende Änderung des ophthalmoskopischen Bildes herbeiführen.

In dem Falle Körner ist aber die Contur des Sehnerven, also auch das Verhältnis der Chorioidea zu den durchtretenden Sehnervenfasern vollständig normal.

Wir müssen die Sehnervenläsion retrobulbär suchen. Weit entfernt von der Lamina cribrosa kann sie nicht liegen; dafür spricht die Blutung, die doch höchst wahrscheinlich mit der Einreissung in Zusammenhang steht, vor allen Dingen aber das frühzeitige Erscheinen der descendierenden Atrophie im Niveau des Augenhintergrundes.

Nun kann freilich die gewöhnliche Auffassung des Vorganges bei der Contusio bulbi nicht mehr in Frage kommen. Es kann keine Dehnung der Bulbuswand, es kann kein Contrecoup zur Erklärung dieser Folgeerscheinung der Bulbusquetschung benutzt werden. Nur die Annahme, dass der Augapfel durch den gegen ihn stossenden Stab in geringem Maasse eingebuchtet, hauptsächlich aber mit grosser Schnelligkeit und Gewalt zur Seite gerissen wurde,

kann die Sehnervenläsion erklären. Besonders schnell wird der Sehnerv zur straffen Anspannung gelangen, wenn das Auge nach aussen, nach oben oder nach unten gedreht wird. In unserem Falle wirkte die Gewalt von unten nach oben, die Hornhaut wurde nach oben, die Insertion des Opticus nach unten gedreht; die intensivste Dehnung wurde demnach den untersten Fasern des Sehnervenquerschnittes zugemutet; die Berstung der Fasern erfolgte unten.

Sehr ähnlich dem geschilderten Falle ist folgender:

Amalie Fischer, 27 Jahr, erscheint im Jahre 1887 wegen eines äusseren Augenleidens in der Klinik. Während das linke Auge ophthalmoskopisch und functionell vollständig normal, ist das rechte hochgradig amblyopisch und steht in Divergenzstellung. Pat. berichtet, dass das rechte Auge früher dem linken gleich gewesen sei; im Jahre 1866 sei ihr ein Stein gegen das Auge geworfen worden. Sofort danach sei ein dunkler Fleck im Gesichtsfelde aufgetreten, und das Auge habe so schlecht gesehen wie jetzt. — Das Sehvermögen ist circa $^1/_{20}$, die Gesichtsfeldsaussengrenzen sind normal, blinder Fleck und Fixierpunkt sind dagegen durch ein grosses absolutes Scotom verbunden. Der maculare Sector des Sehnerven ist geradezu blauweiss atrophisch verfärbt.

In Anbetracht des exquisiten Befundes, ferner der ganz bestimmten Angabe der Pat. kann nicht daran gezweifelt werden, dass hier ebenfalls die Contusio bulbi mit Verletzung des Sehnerven einherging. Der Augapfel wurde durch den in horizontaler Richtung auffliegenden Stein zur Seite gerissen, und zwar bewegte sich die Hornhaut nasal-, der hintere Pol temporalwärts, die temporalen Faserbündel des Sehnerven barsten in der Nähe des Bulbus. Da diese Fasern die Macula und den papillomacularen Bezirk versorgen, so musste ein centrales Scotom, keine periphere Gesichtsfeldseinengung die Folge sein.

Zum Schlusse spreche ich Herrn Professor Dr. Bunge für die bereitwillige Überweisung der Arbeit und für die ausserordentlich freundliche Unterstützung bei der Anfertigung derselben meinen besten Dank aus.

Lebenslauf.

Am 9. April 1866 wurde ich, Emil Pohlenz, in Hänchen bei Cottbus als Sohn des im Jahre 1879 verstorbenen Gutsbesitzers Julius Pohlenz, evang. Confession, geboren.

Meinen ersten Unterricht erhielt ich in der Dorfschule meines Heimatortes, meine Gymnasialbildung auf dem Gymnasium zu Cottbus. Nachdem ich zu Michaelis 1885 daselbst das Abiturientenexamen bestanden hatte, studierte ich 4 Semester in Erlangen, wo ich Michaelis 1887 die ärztliche Vorprüfung ablegte. Hierauf bezog ich die Universität Halle, um daselbst meine Studien zu vollenden. Seit Mitte November vorigen Jahres befinde ich mich im medizin. Staatsexamen.

Thesen.

I.

Die Gesichtsfeldsbeschränkungen infolge von Chorioidealrupturen haben meist ihre Ursache in einer Zerreissung der Nervenfasern im Opticus.

II.

Nicht jeder Fall von Typhus abdominalis darf mit kühlen Bädern behandelt werden.

III.

Die Aufnahme der Tarnierschen Achsenzugzange in das geburtshülfliche Besteck ist zu empfehlen.

7.

2.

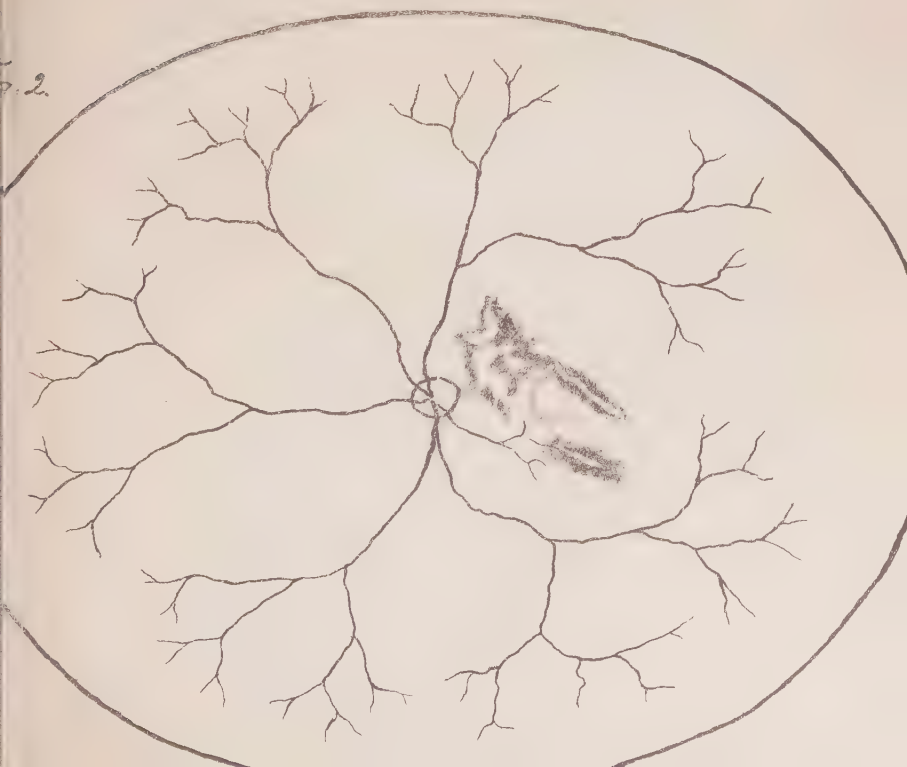

Fig. 3.

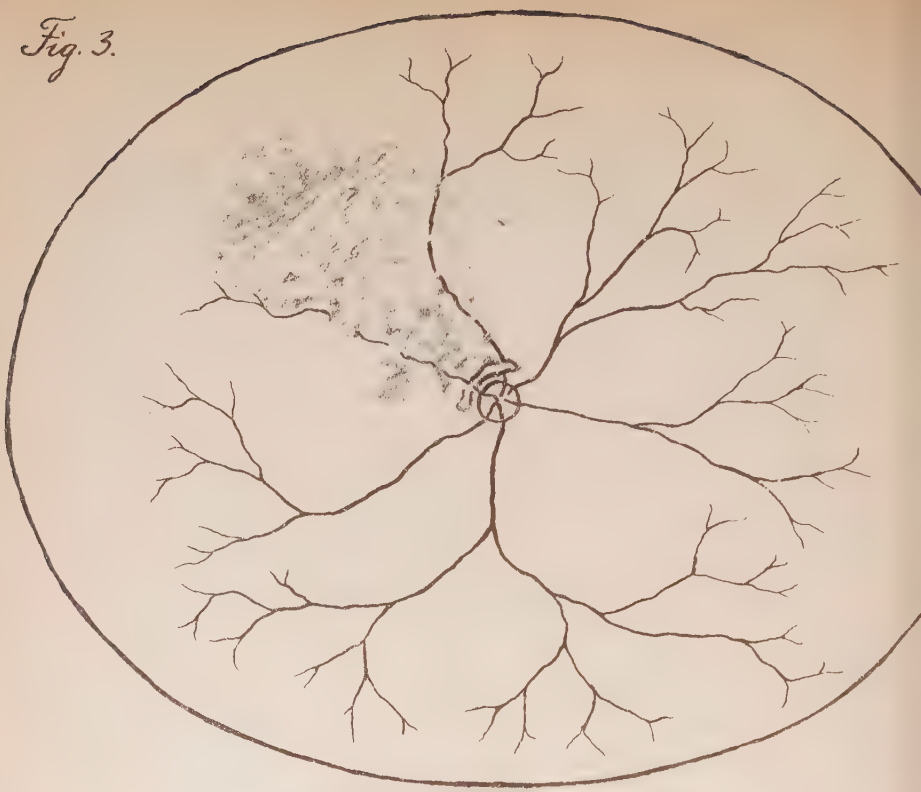

Fig. 4.

Fig. 5.

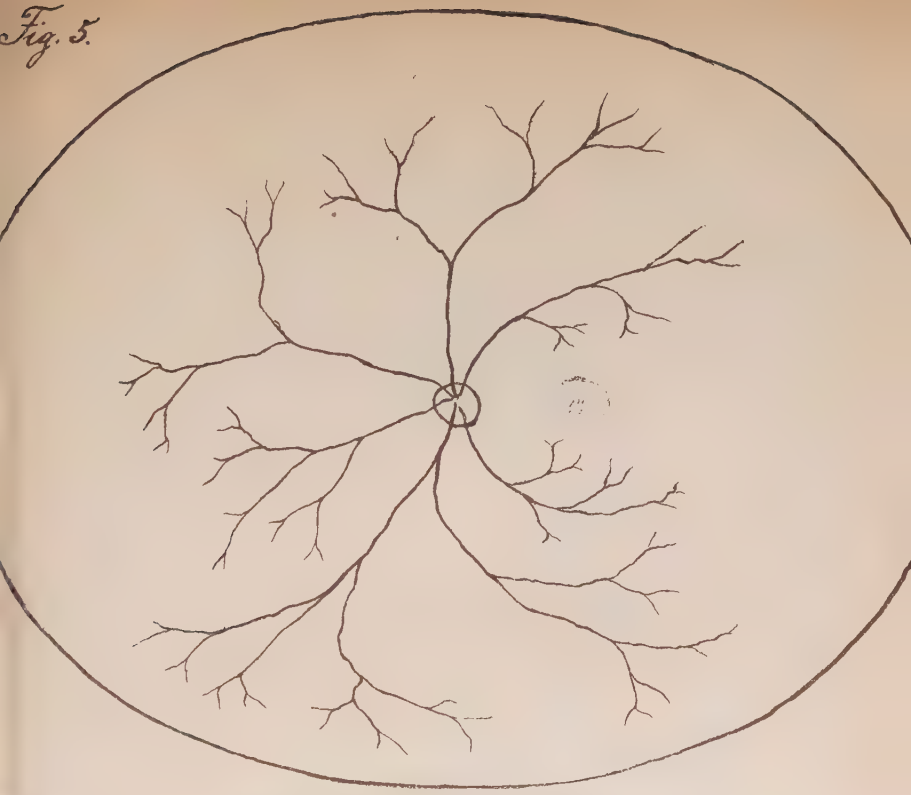

Fig. 6.

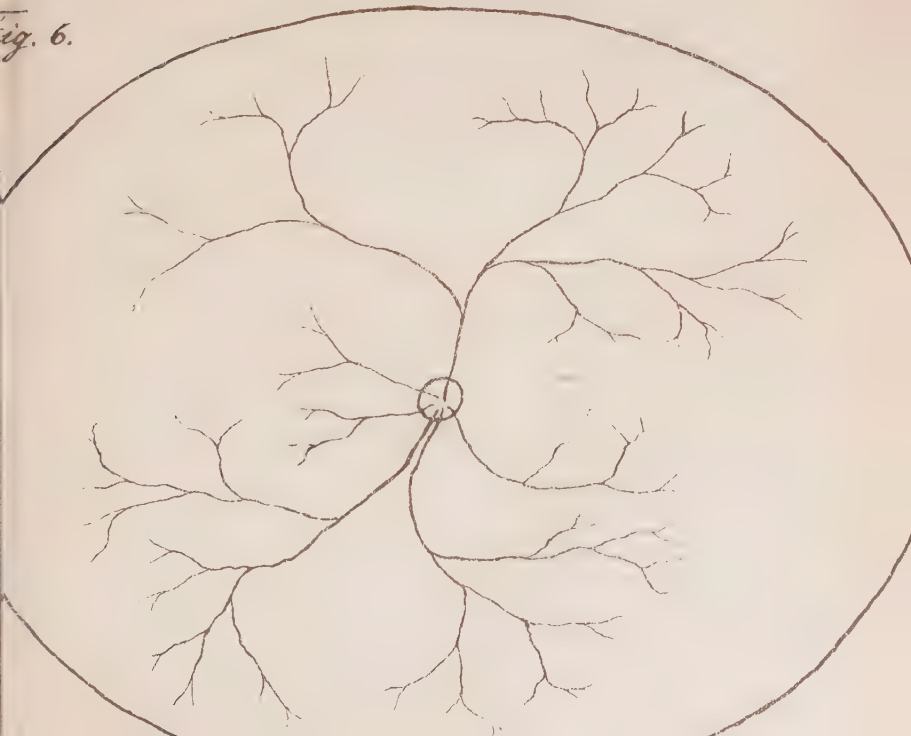

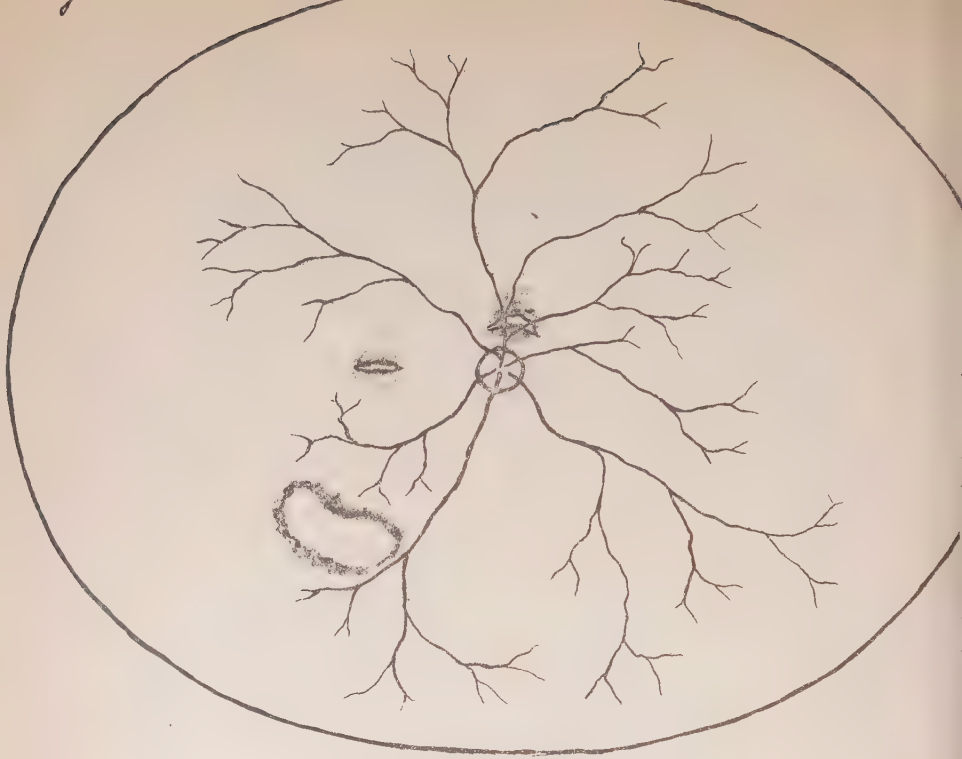

Fig. 8

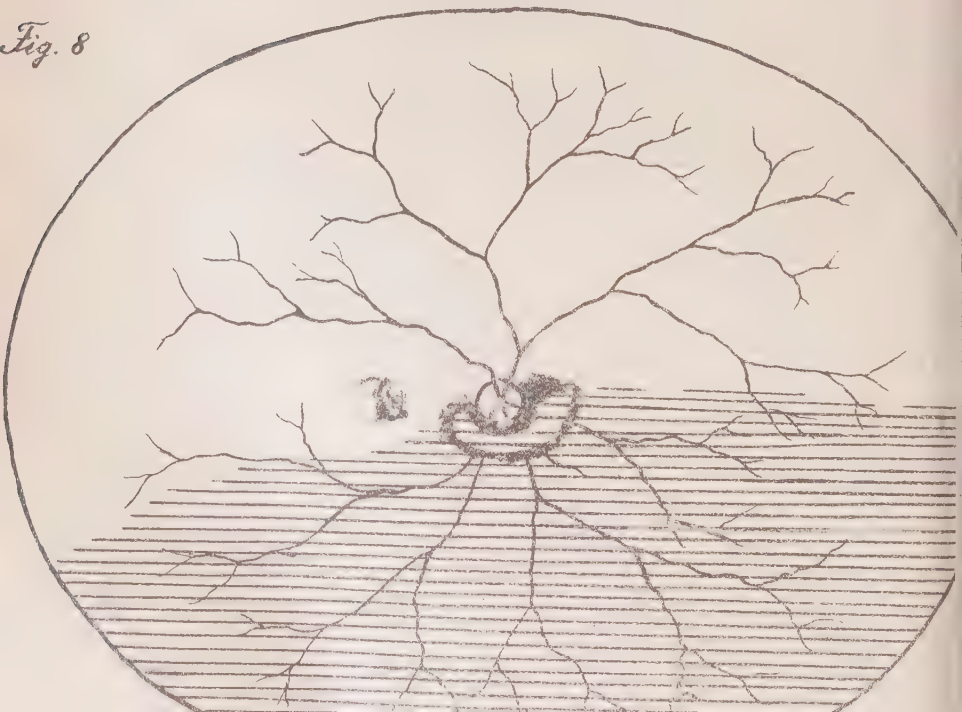

Fig. 9.

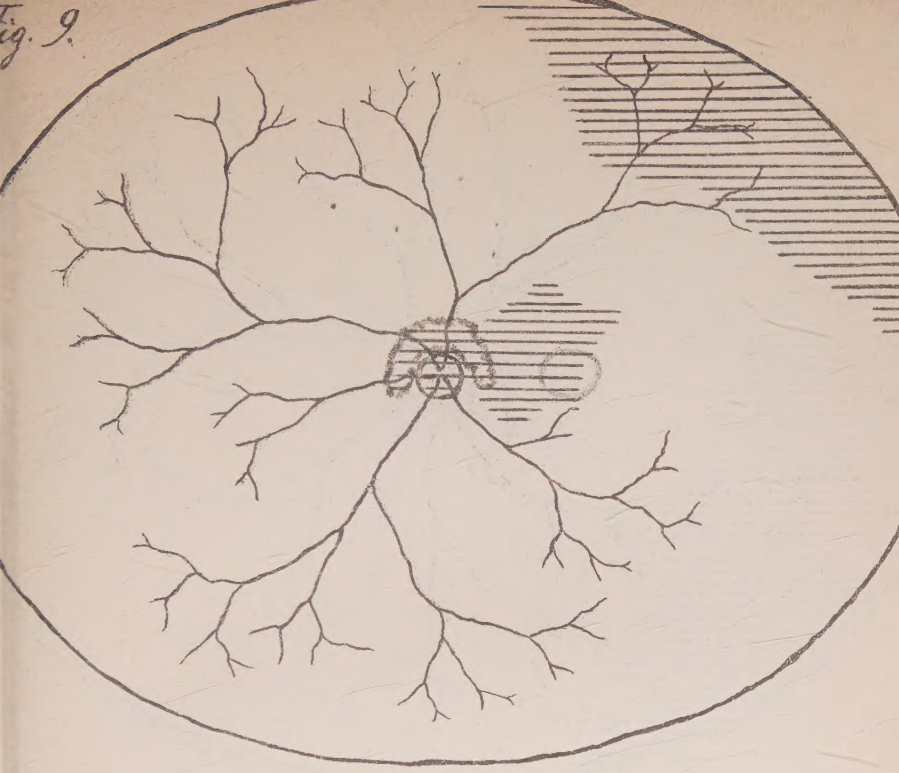

Fig. 10.

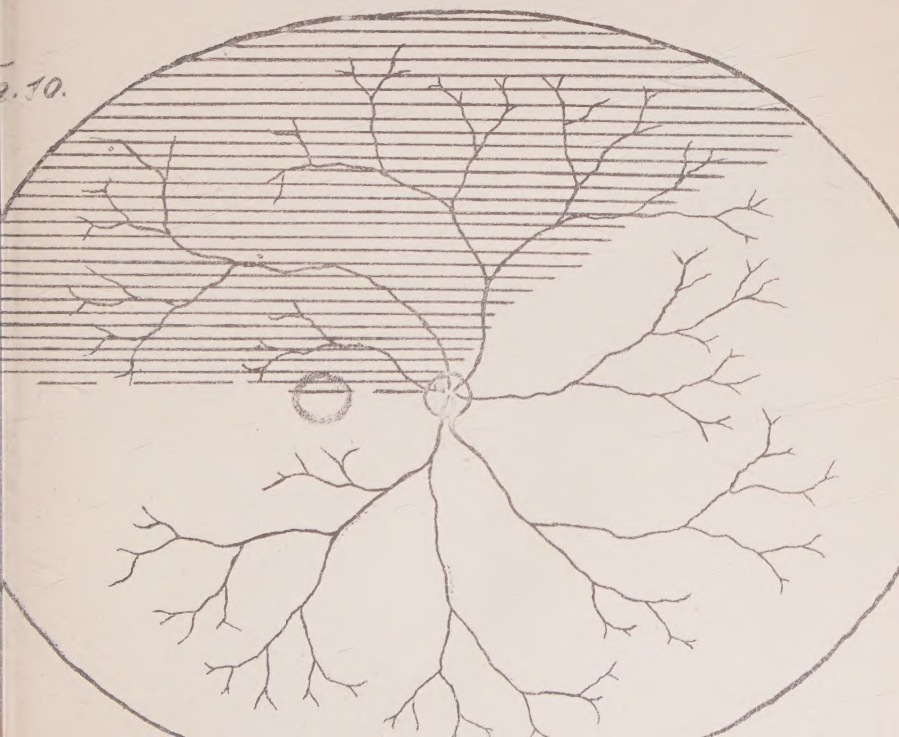

Fig 11.

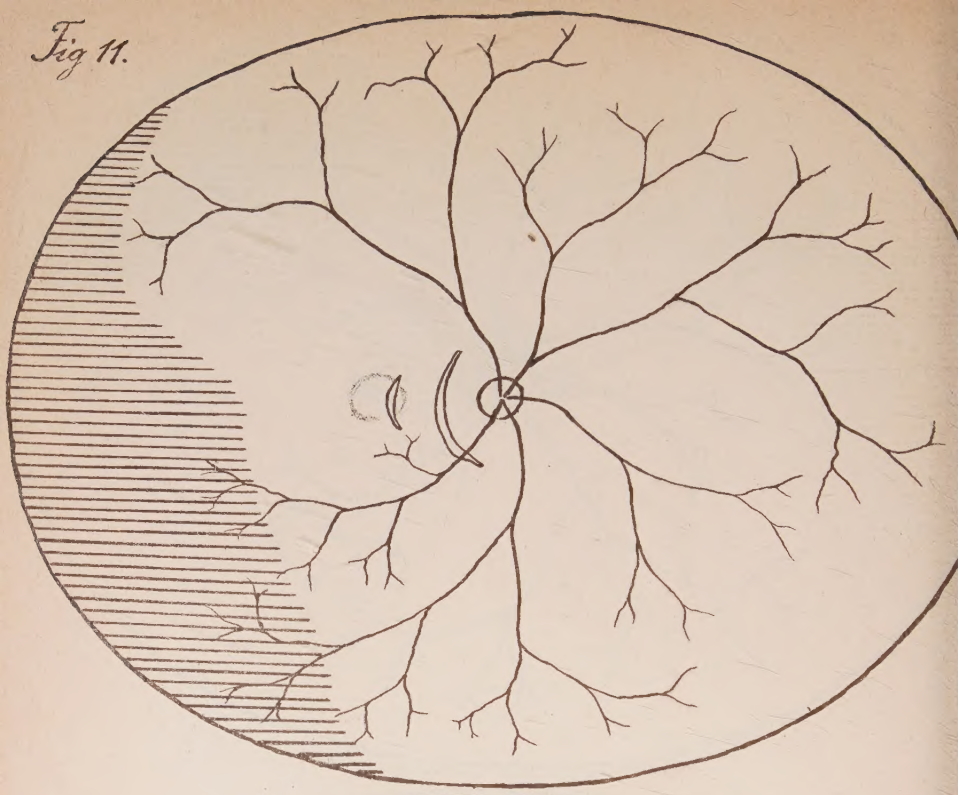

Fig. 12.

Fig. 73.

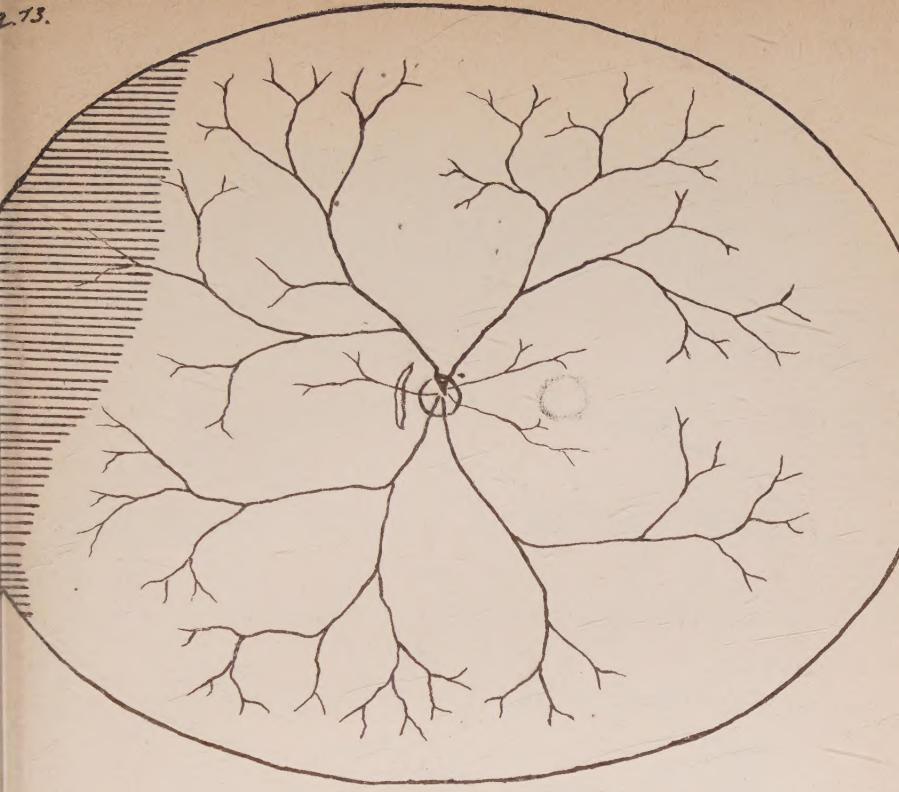

Fig. 74.

a

b

Sternförmige Trübung

Linsenrand

Pupillenrand
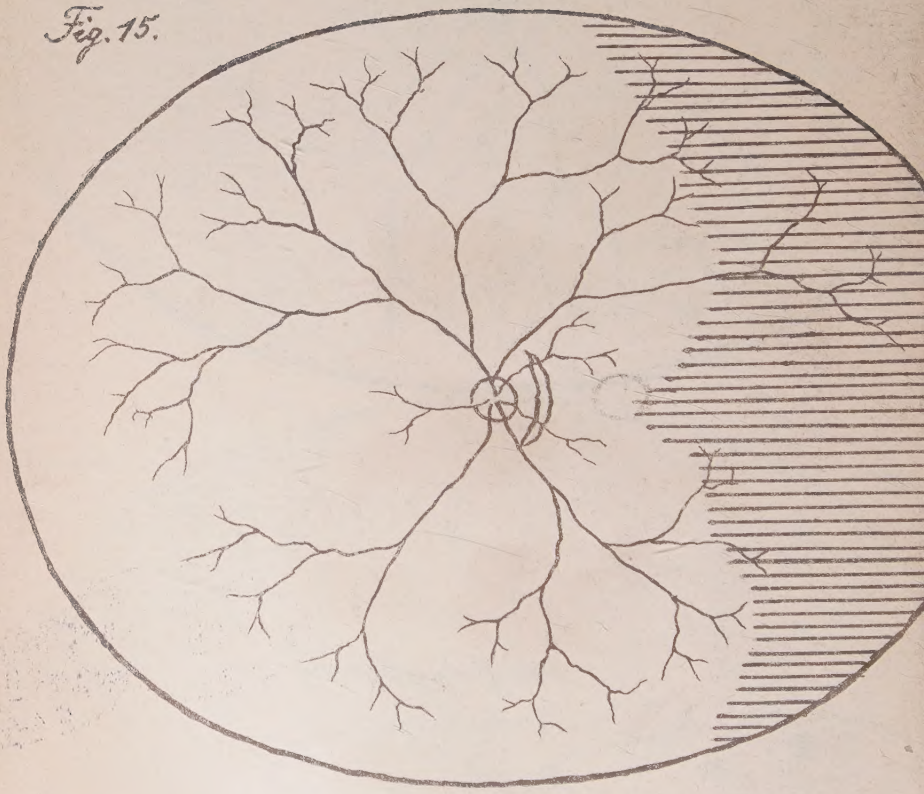
Fig. 15.